

## Le stérilet a-t-il sa place chez les nullipares ?

*Marie-Josée Chouinard*

**Annie, 18 ans, est une nullipare et a un partenaire stable. Elle a un trouble de la coagulation qui rend l'utilisation des contraceptifs oraux combinés risquée. Elle a pris du poids avec le Depo-Provera®, malgré tous ses efforts, et désire donc en cesser l'utilisation. Ses horaires de travail irréguliers rendent difficile l'observance au Micronor®. En outre, Annie ne désire pas devenir enceinte dans les prochaines années. On lui a dit qu'elle ne pouvait pas avoir un stérilet parce qu'elle n'a jamais eu de grossesse et que, de plus, cela pouvait la rendre infertile. Que lui répondez-vous ?**

**A**U MILIEU DES ANNÉES 1970, le stérilet a connu une bien mauvaise presse en raison de l'augmentation des cas d'infections pelviennes chez les utilisatrices. Cette problématique a été constatée avec le Dalkon Shield, fabriqué avec des cordes à brins multiples favorisant les infections ascendantes. Cette caractéristique a bien sûr été modifiée dans les modèles suivants. Les méta-analyses montrent aujourd'hui que les dispositifs intra-utérins n'augmentent pas les infections pelviennes chez les utilisatrices. Il existe un risque d'endométrite dans le premier mois suivant l'insertion du stérilet<sup>1</sup>. Par la suite, le taux d'infections pelviennes est le même que dans la population générale comparable et est directement lié aux ITSS.

### **Quelles sont les particularités concernant la pose d'un stérilet chez les femmes nulligestes ?**

Une condition préalable à la pose d'un stérilet doit être présente chez les femmes n'ayant jamais eu

*La Dr<sup>e</sup> Marie-Josée Chouinard, gynécologue-obstétricienne, exerce au Centre régional de santé et de services sociaux de Rimouski.*

d'enfant : une dimension utérine suffisante, soit une hystérométrie d'au moins 6 cm. Si les dimensions utérines sont trop restreintes, le stérilet se trouvera en partie dans l'endocol, ce qui provoquera des contractions utérines ou une expulsion du dispositif.

Un dépistage des ITS lors de la planification de la mise en place d'un stérilet est de bon aloi chez ces femmes susceptibles de vouloir tomber enceintes dans l'avenir. Lors de l'insertion, une prophylaxie antibiotique n'a pas donné d'effets bénéfiques<sup>2</sup>. Après l'insertion, le médecin indiquera les signes et symptômes d'endométrite à sa patiente et lui répétera les conseils sur la transmission des ITS. À noter que si une vaginose bactérienne est présente et qu'elle n'est pas traitée avant la mise en place du stérilet, la dysménorrhée postinsertion pourrait être plus importante<sup>3</sup>.

Un utérus rétrofléchi comporte un plus grand risque de perforation au moment de l'insertion, quoique faible avec une bonne technique. Ces risques ne semblent pas augmentés chez les nullipares<sup>4</sup>. Selon l'angulation utérine, la position idéale de la pince de Pozzi est illustrée (figure).

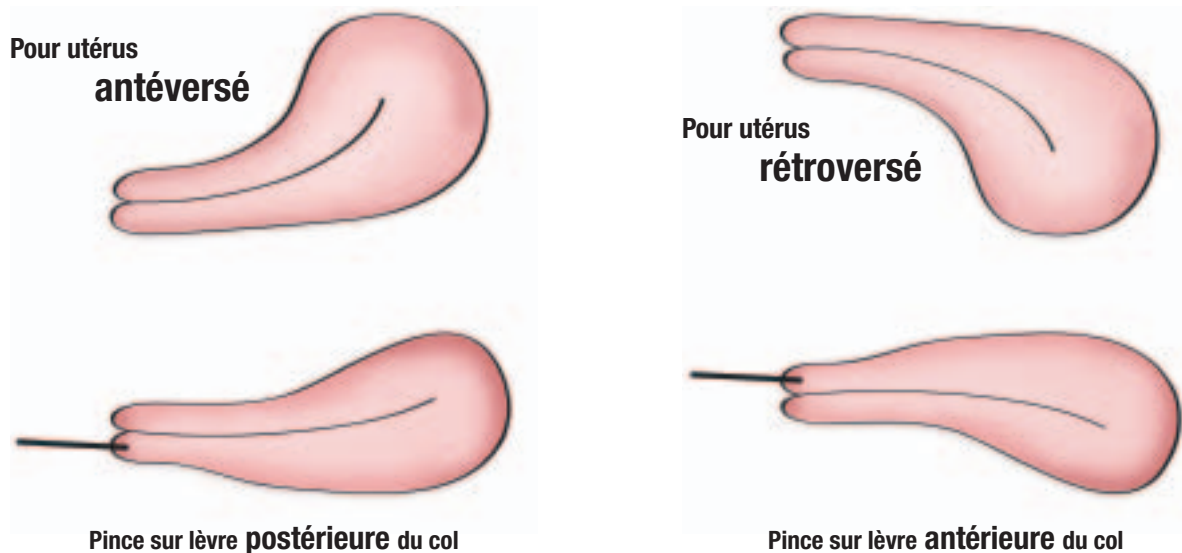
Une dilatation cervicale légère, le cas échéant, n'augmente pas le taux d'expulsion chez les nullipares<sup>5</sup>.

**Une condition préalable à la pose d'un stérilet doit être présente chez les femmes n'ayant jamais eu d'enfant : une dimension utérine suffisante, soit une hystérométrie d'au moins 6 cm.**

Repère

## Figure

### Position idéale de la pince de Pozzi, selon l'angulation utérine



## Tableau

### Avantages non contraceptifs du stérilet Mirena

- Diminution du flux menstruel, voire aménorrhée
- Diminution de la dysménorrhée
- Diminution des douleurs causées par l'endométriose
- Diminution de l'anémie due à des ménorragies
- Diminution du risque de grossesse ectopique

Une insertion plus difficile techniquement sera réservée à un médecin expérimenté.

Un examen de contrôle est de mise de quatre à cinq semaines après l'insertion et tous les ans par la suite<sup>6</sup>. La vérification régulière de la présence de la corde par la femme est recommandable, surtout chez celles ayant une dimension utérine limite à l'insertion.

L'analgésique de base suggéré est l'ibuprofène, à raison de 400 mg, 1 heure avant l'intervention afin de diminuer les crampes associées à la présence d'un corps étranger dans l'utérus (contractions utérines plus intenses de quelques minutes à quelques heures après l'insertion et parfois inconfort léger durant quelques jours). Un bloc paracervical permet, chez certaines

femmes, une insertion moins douloureuse du dispositif, tout en diminuant les douleurs d'origine cervicale.

### Y a-t-il plus de complications ou d'échecs contraceptifs chez les femmes n'ayant jamais porté d'enfant ?

Plusieurs mythes entourent le stérilet chez les nullipares. Dans les faits, les études infirment les allégations voulant que le taux de complications ou d'échecs contraceptifs chez ces dernières soit plus élevé. En effet, le taux d'échec de cette méthode contraceptive chez les nullipares n'est pas différent de celui qui prévaut chez les multipares. Les taux de complications (perforations, endométrites, retraits pour cause de douleur ou d'expulsion) sont également identiques<sup>4,7</sup>. La fertilité chez les nullipares après le retrait du stérilet est la même que dans la population comparable<sup>8</sup>.

### Stérilet de cuivre ou Mirena : lequel choisir ?

Le stérilet de cuivre est un classique, mais comme il augmente la dysménorrhée et le flux menstruel, il ne convient pas à toutes les femmes. Les avantages non contraceptifs du Mirena® et ses indications pour certains problèmes gynécologiques (*tableau*)

peuvent, toutefois, être particulièrement utiles chez les nulligestes.

L'utilisation du stérilet Mirena chez les nullipares a été comparée à l'emploi des contraceptifs oraux (Marvelon®)<sup>7</sup>. Le taux de persistance d'utilisation après un an a été de 80 % pour le Mirena et de 73 % pour les contraceptifs oraux. Le retrait du stérilet Mirena en raison de douleur a été nécessaire chez seulement 6,7 % des nullipares. La satisfaction après un an était de 90 % pour le Mirena contre 88 % pour le Marvelon. Un taux d'aménorrhée de 20 % était observé avec le stérilet Mirena après un an et augmentait avec le temps d'utilisation. Par contre, le Mirena serait lié à une légère hausse de l'acné<sup>7</sup>. Les contre-indications du stérilet sont les mêmes que chez les femmes multipares et sont énumérées dans le *Consensus canadien sur la contraception*<sup>6</sup>. Avec le Mirena, la littérature montre soit une absence d'effet<sup>9</sup>, soit une protection contre les infections pelviennes<sup>10</sup>.

### Retour sur le cas d'Annie

Le dispositif intra-utérin est-il une option contraceptive valable pour Annie ? La réponse est : OUI. Si la dimension de son utérus semble suffisante, le stérilet de cuivre ou au lévonorgestrel peut lui être proposé. Nous devons la rassurer sur les fausses croyances véhiculées en lui expliquant que les infections pelviennes sont rares en l'absence d'infection cervicale au moment de la pose et que l'infertilité est causée par les ITSS et non par le stérilet. ☞

**Date de réception :** 13 décembre 2005

**Date d'acceptation :** 16 février 2006

**Mots-clés :** contraception, nullipare, stérilet, Mirena

### Bibliographie

1. FFRHC Guidance. The Levonorgestrel-releasing intrauterine system (LNG-IUS) in contraception and reproductive health. *J Fam*

### Summary

**Intrauterine devices for nulliparous women.** Many myths persist around intrauterine devices, especially for nulliparous women. In this article, the safety and suitability of this contraceptive method are discussed. Furthermore, the specificity concerning the intrauterine device for these women is reviewed.

**Keywords:** contraception, nulliparous, intrauterine device, Mirena

*Plann Reprod Health Care* 2004; 30 (2): 99-109.

2. Grimes DA, Schulz KF. Antibiotic prophylaxis for intrauterine contraceptive device insertion. *Cochrane Database Syst Rev*. The Cochrane Library 2001; (2).
3. Ferraz do Lago R, Simões JA, Bahamondes L, Camargo RPS et coll. Follow-up of users of intrauterine device with and without bacterial vaginosis and other cervico-vaginal infections. *Contraception* 2003; 68: 105-9.
4. Veldhuis HM, Vos AG, Lagro-Janssen ALM. Complications of the intrauterine device in nulliparous and parous women. *Eur J Gen Pract* 2004; 10 (3): 82-7.
5. Chi IC, Champion CB, Wilkens LR. Cervical dilatation in interval insertion of an IUD. *Contraception* 1987; 36 (4): 403-15.
6. Black A, Francoeur D, Rowe T. Consensus canadien sur la contraception, 2<sup>e</sup> partie de 3. *J Obstet Gynaecol Can* 2004; 26 (3): 255-95.
7. Suhonen S, Haukkamaa M, Jakobsson T, Rauramo I. Clinical performance of a levonorgestrel-releasing intrauterine system and oral contraceptives in young nulliparous women: a comparative study. *Contraception* 2004; 69 (5): 407-12.
8. Hubacher D, Lara-Ricalde R, Taylor DJ, Guerra-Infante F et coll. Use of copper intrauterine devices and the risk of tubal infertility among nulligravid women. *N Eng J Med* 2001; 345 (8): 561-7.
9. French RS, Cowan FM, Mansour DJA et coll. Implantable contraceptive (subdermal implants and hormonally impregnated intrauterine systems) versus other forms of reversible contraceptives: two systematic reviews to assess relative effectiveness, acceptability, tolerability and cost-effectiveness (Review). *Health Technol Assess* 2000; 4 (7): i-iv, 1-107.
10. Andersson K, Odland V, Rybo G. Levonorgestrel-releasing and Copper-releasing (Nova-T) IUDs during five years of use: a randomized comparative trial. *Contraception* 1994; 49 (1): 56-72.

**Les taux de complications avec le stérilet (perforations, endométrites, retraits pour cause de douleur ou d'expulsion) sont les mêmes chez les femmes nullipares et chez celles ayant déjà enfanté.**

**Avec le Mirena, la littérature montre soit une absence d'effet, soit une protection contre les infections pelviennes.**

### Repères